Thema der Arbeit:
Über zwei Fälle von Arrosionsblutung aus der Art. il. externa
bei operativ behandelter perforierter Appendicitis
mit Erwähnung der Ergebnisse von
659 Appendicitisoperationen

Inaugural-Dissertation

zur Erlangung der Doktorwürde
der Medizin, Chirurgie und Geburtshilfe
einer
Hohen Medizinischen Fakultät
der Eberhard-Karls-Universität zu Tübingen

vorgelegt von

Richard Walther, Konstanz

DRUCK VON PAUL MÜLLER MÜNCHEN 2 NW

Dekan: Prof. Dr. Usadel

Berichterstatter: Prof. Dr. Usadel

Gedruckt mit Genehmigung
der Medizinischen Fakultät Tübingen.

R. UNIV.
BIBLIOTHEEK
LEIDEN

Über zwei Fälle von Arrosionsblutung aus der Art. il. externa bei operativ behandelter perforierter Appendicitis mit Erwähnung der Ergebnisse von 659 Appendicitisoperationen.

Zwei Fälle von äußerst seltenen Komplikationen bei Appendicitis perforativa, die im Krankenhaus Singen kurz hintereinander beobachtet wurden, sollen hier eingehend beschrieben werden. Es handelt sich in beiden Fällen um Arrosionsblutungen, die nach Appendektomie mit Drainage der Beckenperitonitis aus der Art. il. ext. auftraten. Davon kam der eine Fall ohne sekundären Eingriff zum Exitus, während im anderen Fall völlige Heilung nach Unterbindung der Art. il. ext. erzielt werden konnte. Da die Erwähnung derartiger Komplikationen in der Literatur sehr spärlich ist, dürfte eine ausführliche Erörterung hierüber zu Recht bestehen, um die Aufmerksamkeit auf diese lebensbedrohlichen Zwischenfälle hinzulenken, sowie einen Beitrag zur Behandlung zu geben.

Fall 1: Am 21. 8. 1935 wurde der 16 Jahre alte H. K. in das Krankenhaus eingeliefert. Er war 5 Tage vorher unter den typischen Erscheinungen einer Appendicitis erkrankt. Ein Arzt wurde erst am 21. 8. 35 zugezogen, welcher die Einweisung veranlaßt hatte.

Befund: Schweres allgemeines Krankheitsbild. Zunge belegt, trocken, Herz, Lunge o. B.

Urin E.-Spuren, Z.-Sed. vereinz. Leukozyten und Koli. Temperatur 38,1. Der Unterbauch ist etwas aufgetrieben, beiderseits sehr stark druckempfindlich. Im rechten Unterbauch deutliche Resistenz mit intensiver Muskelabwehr. Douglas druckempfindlich, deutlich vorgewölbt. Auskultatorisch klingende Darmgeräusche.

Die Operation in Äthernarkose mit Wechselschnitt ergab in der freien Bauchhöhle reichlich eitriges stinkendes Exsudat, besonders lokalisiert auf der rechten Darmbeinschaufel, sowie im Douglas. Es handelt sich um einen in die freie Bauchhöhle perforierten appendicitischen Absceß. Die Bauchhöhle wird ausgetupft. Da in der Gegend der Appendix Verwachsungen bestehen, wird unter Berücksichtigung des schlechten Allgemeinzustandes auf die Appendektomie verzichtet. Drainage des Douglas mit weichem kleinfingerdickem Drain, außerdem Drain unter die Leberunterfläche und in die Gegend der Appendix. Peritonitisserum der J. G. Farben in die Bauchhöhle. Situationsnähte. Peritonitisserum i. v. Tutofusin-Infusion.

Der Heilverlauf ist unter Berücksichtigung des schweren Befundes auffallend günstig, ein Umstand, der wesentlich dem Peritonitisserum

zugeschrieben werden kann. Die Darmtätigkeit kommt in Gang. Am 5. Tage tritt aus dem Douglasdrain plötzlich eine ziemlich heftige Blutung auf, die nach der Art für eine parenchymatöse Blutung sprach. Das Douglasdrain wurde entfernt, durch ein kurzes, welches nur die Bauchdecken offen hält, ersetzt. In den Drainkanal wurde Vivocoll eingespritzt. Außerdem erhielt der Patient eine Bluttransfusion. Die Blutung kam prompt zum Stehen. In den nächsten Tagen geringfügige blutig eitrige Sekretion aus der Wunde. 15 Tage nach der Operation trat erneut eine schwere einwandfrei arterielle Blutung von bedrohlichem Charakter auf. Sofort Operation in Lokalanaesthesie mit Ätherrausch kombiniert. Manuelle Kompression der Aorta abdominalis im Sinne einer Momburgschen Blutleere. Breite Freilegung der Blutungsstelle. Die Blutung kommt aus der rechten Art. il. ext. Die Arterie ist in Ausdehnung eines Stecknadelkopfes arrodiert. Ein tangentiales Fassen bzw. eine Gefäßnaht kommt wegen der äußerst brüchigen Gefäßwand nicht in Frage. Es wird daher die Art. il. ext. rechts zunächst oberhalb der arrodierten Stelle und dann unterhalb derselben unterbunden. Nach Anlegen der zentralen Ligatur deutliches wenn auch schwaches rückläufiges Bluten aus der Arrosionsstelle. Die Wunde wird offen gelassen. Bluttransfusion. In den nächsten Stunden wurde das rechte Bein etwas blaß, fühlt sich kälter an als das linke. Die Durchblutung bessert sich jedoch rasch, sodaß es am nächsten Tag beinahe ebenso warm und durchblutet ist wie das linke Bein. Außer ab und zu auftretenden krampfartigen Schmerzen im rechten Bein keine Beschwerden in dieser Richtung. Der Puls der Poplitea und der Tibialis post. rechts ist nicht zu fühlen.

Der Patient erholt sich verhältnismäßig rasch. Im weiteren Heilverlauf vorübergehendes Auftreten eines Ikterus, der wahrscheinlich mit den 2 Blutübertragungen in Zusammenhang gebracht werden kann.

Von nun an komplikationsloser Heilungsverlauf, bis Patient nach 11½wöchiger Behandlung entlassen werden konnte.

Entlassungsbefund: Sehr guter Allgemeinzustand, gute Gewichtszunahme. Von Seiten des Bauches keinerlei Beschwerden. Reizlose breite Operationsnarbe im rechten Oberbauch. Herz und Lunge ohne Besonderheiten. Das Blutbild hat fast wieder normale Werte erreicht. Der Patient gibt an, daß er nach längerem Gehen im rechten Bein früher ermüden würde als im linken, irgendwelche Schmerzen habe er nie. Der Gang ist völlig frei, kein Hinken, keinerlei Störung der Sensibilität und Motilität. Die Muskulatur des Beines ist etwas atrophisch.

Umfangmaße:

	rechts	links
Oberschenkel (15 cm oberhalb der Kniescheibe)	38.6 cm	41,7 cm
Wade	29,7 cm	31,1 cm

Rechts ist weder der Popliteapuls noch der Puls der Art. tibialis zu fühlen, jedoch zeigt das rechte Bein keine Kreislaufstörungen. Die Zehen sind ebenso warm und gut durchblutet wie die linken. Keinerlei Oedeme.

Fall 2: Am 14. 10. 1935 wird der 15jährige J. v. O. eingeliefert. Die Eltern geben an, daß er vor 6 Tagen mit Erbrechen, Durchfall und Leibschmerzen erkrankt sei. Vor 18 Stunden außerordentliche Steigerung der Beschwerden, Zunahme des Erbrechens, Verfall des Patienten. Die erst jetzt gerufene Ortskrankenschwester brachte ihn umgehend ins Krankenhaus.

Befund: Kollabierter Knabe von schwerkrankem Aussehen. Herz und Lunge o. B., Puls 120, weich, klein. Bauch diffus aufgetrieben, sehr druckempfindlich, vor allem im Bereich des rechten Unterbauches. Temperatur 40,4°.

Sofortige Operation in Äthernarkose. Wechselschnitt. Nach Eröffnung des Peritoneums entleert sich reichlich dünnflüssiger, übelriechender Eiter. Der Wurmfortsatz ist gangränös und breit in die freie Bauchhöhle perforiert. Es liegt eine diffuse eitrige Peritonitis vor. Typische Appendektomie, Austupfen der Bauchhöhle, Einlegen eines Drain in den Douglas und unter die Leber. Peritonitisserum (40.0 intraabdominell, 20.0 i. m.). Naht der durchtrennten Schichten. Subcutane Infusion (Traubenzucker, Cardiaca).

Es handelte sich um eine schwere diffuse Peritonitis nach Appendicitis perforativa. Prognose infaust. Die nächsten Tage gingen wider Erwarten gut vorüber. Die Temperaturen klangen ab, der Stuhlgang kam wieder in Gang, Bauch blieb weich, nicht übermäßig druckempfindlich. Noch hochgradige Austrocknungserscheinungen. Neben parenteraler Flüssigkeitszufuhr erhielt Patient noch zweimal je 20.0 ccm Peritonitisserum i. v. Es trat als Komplikation noch eine Parotitis beiderseits auf. Aus den Drainrohren reichliche Eiterentleerung. Der Zustand war nicht mehr so bedrohlich wie in den ersten Tagen. Am 24. 10. 35, 8 Tage nach der Operation erfolgte plötzlich aus der Wunde eine heftige profuse hellrote Blutung, welche sofort operative Wundrevision notwendig machte. Kurze Äthernarkose, Erweiterung der Operationswunde nach abwärts medialwärts mit Ligatur der epigastrischen Gefäße. Es findet sich eine arterielle Blutung aus dem Stumpf des Mesenteriolums, kein Anhaltspunkt für eine Blutung aus der Art. il. ext. Die Blutungsstelle wird gefaßt und ligiert. Wegen des äußerst brüchigen Gewebes sehr schwierig. Der Wundtrichter wird mit Stryphnongace austamponiert. Die Drains wurden entfernt. Nach dem Eingriff deutliche Zunahme der noch nicht abgeklungenen peritonitischen Erscheinungen mit Auftreibung des Bauches und Störung der Darmtätigkeit. Ausgesprochener Kräfteverfall.

In der Nacht vom 29. auf 30. 10. plötzlich Exitus infolge erneuter Blutung aus der Wundhöhle.

Obduktion der Bauchhöhle: Zahlreiche Verklebungen und Verwachsungen der Darmschlingen untereinander, besonders im Gebiete des Coecums. Hier blutig-eitrige, dickflüssige, stinkende Massen. Bei Lösung der Darmschlingen voneinander Eröffnung zahlreicher Abscesse. Mehr oder minder starke, entzündliche Veränderungen der Darmserosa. Nach Aufsuchen der Aorta abdominalis Freipräparieren der Art. iliaca com. ext. und int. rechts. Über einer Stelle der Arterie iliaca ext. Blutcoagula. Nach deren Entfernung wird eine stecknadelkopfgroße, mit wallartigem Rand umgebene Perforationsstelle sichtbar. Sondierung führt in das Arterienlumen. Das Präparat wird zur histologischen Untersuchung an das Patholog. Institut Tübingen gesandt. Siehe Abbildung 1 und 2.

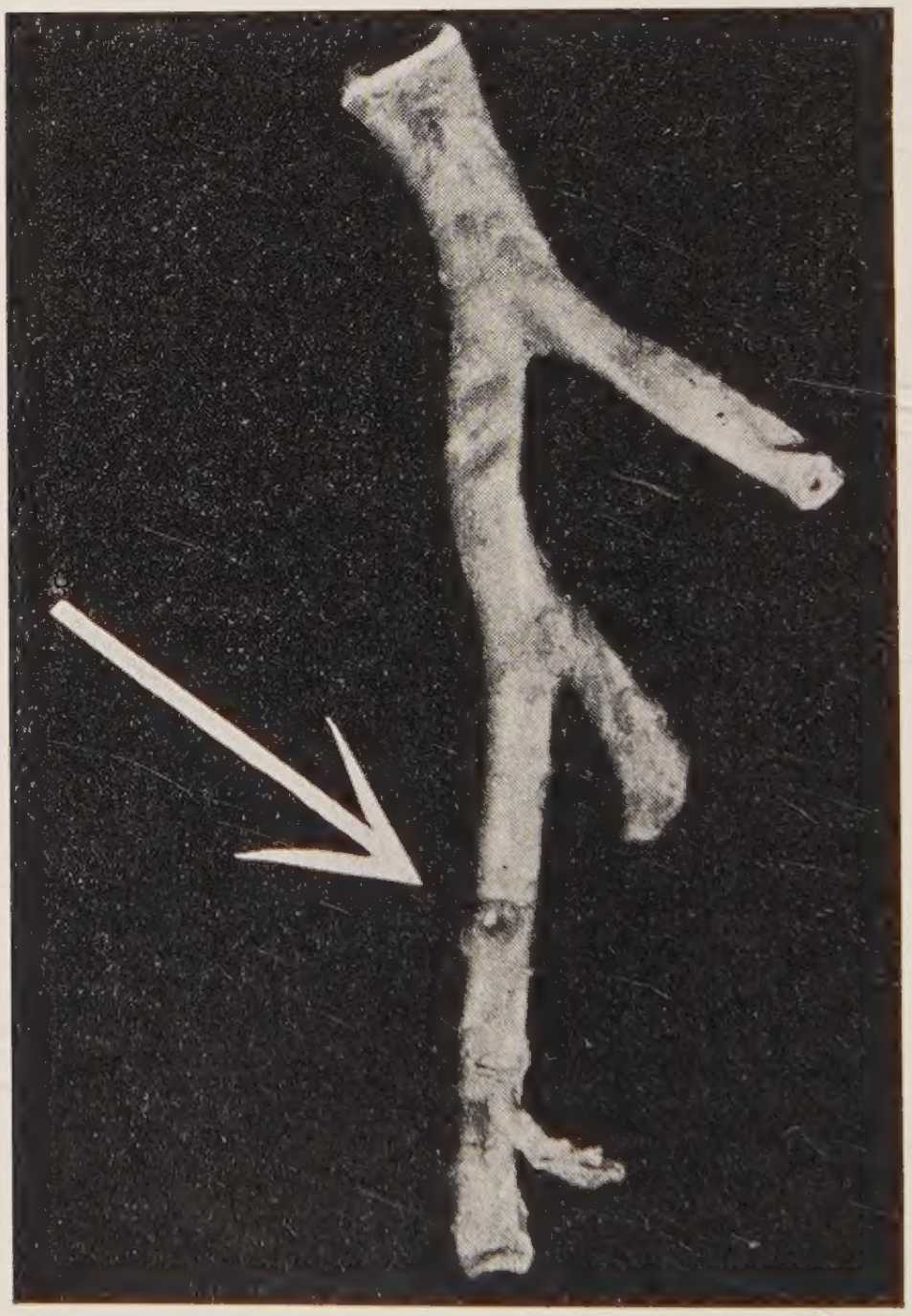

Abb. 1 Sektionspräparat der arrodierten A. iliaca externa dextra

Abb. 2 Mikroskopischer Schnitt durch die Arrosionsstelle (Siehe Bericht)

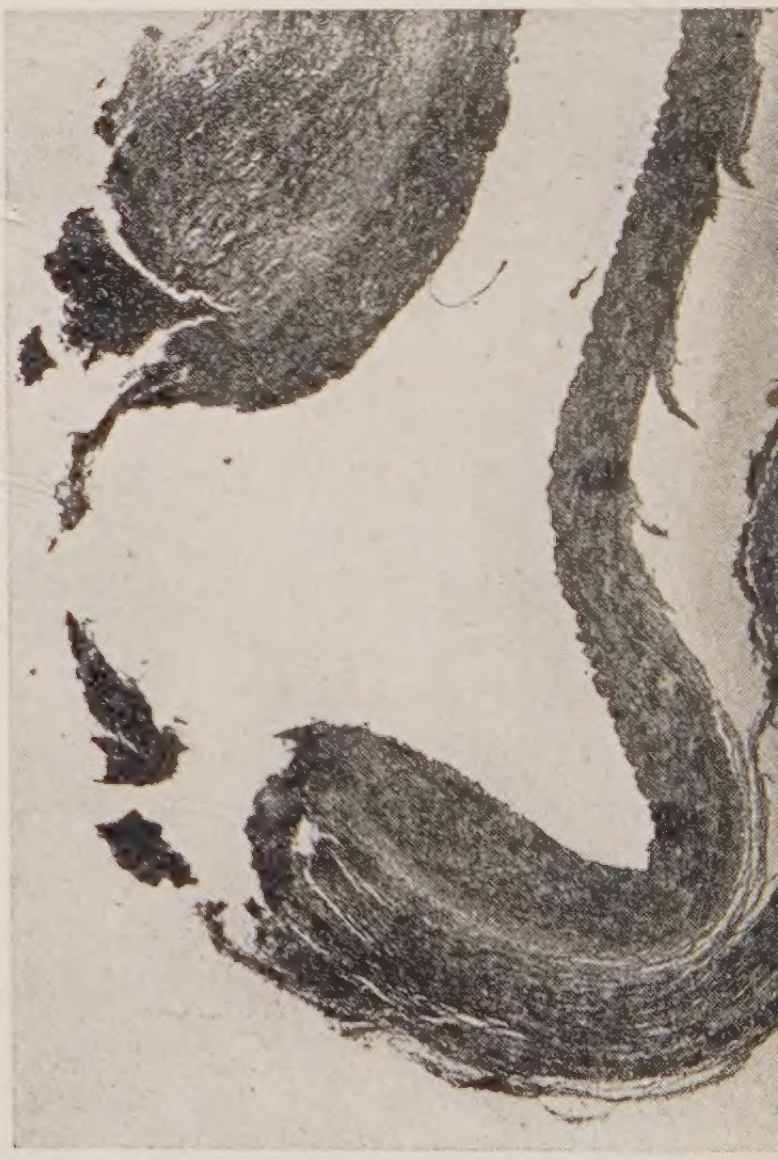

Bericht (Eingang Nr. 1562/35):

„Das übersandte Gefäß zeigt im Bereiche des Loches eine eitrige Durchsetzung, die von außen her nach innen fortschreitet. Die Media ist nicht nur infiltriert, sondern auch nekrotisch. Die innersten Schichten

sind eingerissen und nach außen gestülpt. Es liegt also eine Arrosion von außen vor, wie es dem klinischen Bericht entspricht."

Das Ungewöhnliche und in den Vordergrund des Krankheitsbildes Tretende sind in beiden Fällen die eklatanten Blutungen als Folge einer Arrosion der Art. iliaca ext. dextra. Ein Faktor für die Entstehung solcher Blutungen kann in gewissem Sinne in der Drainage zu suchen sein, ist keineswegs aber als die alleinige Ursache anzusehen. Alle bekanntgewordenen Fälle von Arrosionsblutungen (Wanke, Pepi, Beyme) traten nur in Begleitung schwerer, infektiös-eitriger Prozesse auf. Schönhauer und Gold beweisen in ihren Tier-Experimenten (1923), daß die mechanische Einwirkung der Drainrohre allein nicht ausreicht, eine Arrosionsblutung hervorzurufen, solange die Gefäße in ihrer normalen Widerstandsfähigkeit nicht beeinträchtigt seien. Es muß eine Erkrankung des Gefäßes selbst vorliegen. Erst bei infektiöser Gefäßschädigung besteht eine erhöhte Gefahr von Arrosionsblutung bei Lagerung der Drainrohre in Gefäßnähe. Eine Douglasdrainage ist jedoch bei einer Appendicitis perforativa mit eitrigem Exsudat in der Bauchhöhle unbedingt notwendig, und die gefährliche Nähe der Iliaca ext. ist dabei nicht zu vermeiden. Wanke empfiehlt das Dazwischenlegen von Tamponstreifen, und Beyme setzt sich bei perforierten Fällen mit diffuser eitriger Peritonitis für den Pararectal- oder Mittelschnitt, statt des üblichen Wechselschnittes ein, um dadurch die Drainage günstiger legen zu können. Aber ob sich dadurch eine Arrosion mit Sicherheit vermeiden läßt, scheint fraglich, denn es sind in der Literatur auch Fälle spontaner Arrosionsblutungen von Arterien beschrieben worden. So berichtet Ortmann über einen Fall tödlicher Blutung durch Arrosion der Carotis interna sin. nach Phlegmone colli sin. Eine Arrosionsblutung aus der Carotis comm. trat nach einer Mitteilung von Stumpf bei einem Mandelabsceß auf. Es muß sich also dabei um eine aktive Beteiligung der Gefäßwand an dem Entzündungsprozeß gehandelt haben. Beyme wies das Vorhandensein entzündlicher Prozesse an Hand histologischer Untersuchungen nach, und auch in dem hier angeführten zweiten, tödlich verlaufenen Fall wurde eine von außen nach innen fortschreitende eitrige Durchsetzung der Gefäßwand festgestellt, die bis in die Media reichte und zu deren Nekrose führte. Dieser Locus minoris resistentiae war dem arteriellen Druck nicht mehr gewachsen, die geschwächte Gefäßwand gab an dieser Stelle dem Blutdruck nach. Dies entspricht völlig dem histologischen Befund: „Die innersten Wandschichten sind eingerissen und nach außen gestülpt." Das unmittelbare Übergreifen einer Infektion, die Wanke bei anderen Gefäßen, z. B. der Carotis und ihren Ästen zugibt, lehnt er für die Iliaca ext. ab und führt eine Arrosionsblutung aus ihr lediglich auf die mechanische Drainwirkung zurück, weil die Iliaca ext. — im Gegensatz zu anderen Arte-

rien — durch das widerstandsfähige und vor Infektion bewahrende Peritoneum geschützt sei.

Sollten die Arrosionsblutungen aus der Iliaca ext. nur auf ihrer mechanischen Schädigung durch das Drainrohr herrühren, so ist nicht recht einzusehen, warum derartige Komplikationen zu den großen Seltenheiten gehören. In ungezählten Fällen wurde schon vom Wechselschnitt aus der Douglas drainiert, und nur in verschwindend kleinen Ausnahmen kam es zu diesen gefährlichen Zwischenfällen. Offensichtlich dürfte dies mit dem Virulenzgrad zusammenhängen, sodaß bei hoher Virulenz selbst die Widerstandskraft des Peritoneums nicht mehr ausreicht, um ein Weiterschreiten in die tieferen Schichten zu verhindern (falls nicht schon vorher infolge toxischer Allgemeininfektion der Tod eingetreten ist). Die Lokalisation der Arrosion läßt natürlich zunächst an die Drainage als Ursache hierfür denken. Wenn man sich jedoch vor Augen hält, daß jede diffuse Peritonitis nach destruktiver Appendicitis aus einer lokalen entsteht, in deren Bereich ja die Arteria iliaca ext. gelegen ist, so ist die Lokalisation der Arrosionsblutung erklärlich. Dem Drain dürfte dabei höchstens eine unterstützende und beschleunigende Bedeutung zukommen. Wanke zitiert in seinem Bericht Issakovic und Pepi, die zusammen in drei Fällen von eitriger Appendicitis vor der Operation eine innere Blutung durch Arterienarrosion beobachtet haben als Folge eines Fortschreitens des entzündlichen Prozesses auf die Gefäßwand. Wenn man die Hauptschuld für das Zustandekommen einer Arrosionsblutung aus der A. iliaca ext. auf entzündliche Veränderungen des Gefäßes zurückführt, so verliert die empfohlene Maßnahme der Anwendung des Pararectal- oder Mittelschnittes an Stelle des Wechselschnittes ihre Begründung. Diese Operationsmethodik ist unsympathisch, wenn nicht ein primärer Wundverschluß erfolgen kann.

Die Einführung eines Drainrohres in die freie Bauchhöhle von einem solchen Schnitte aus führt zu Verklebungen und Verwachsungen der umliegenden Darmschlingen. Die Adhäsionen könnten eine Störung in der Darmmotorik hervorrufen, die später dann die Ursache für die hinreichend bekannten Adhäsionsbeschwerden darstellen. Diesen Folgeerscheinungen will man ja durch die seitliche Ableitung des Exsudates, wie es bei der Drainage des Douglas vom Wechselschnitt aus der Fall ist, zuvorkommen. Es dürfte genügen, das unterstützende Moment, die innige Lagebeziehung des Drainrohres zur Iliaca ext. durch möglichst frühzeitige Kürzung und Lageveränderung des Drains auszuschalten.

Der Erfolg, der mit der Unterbindung der Iliaca ext. erzielt wurde, spricht für dieses Vorgehen.

Daß das Vorgehen Wankes in einem Fall (Gefäßnaht) von Erfolg begleitet war, möchte man für einen ungewöhnlichen Glücksfall halten. Denn der Locus minoris resistentiae bleibt an der Nahtstelle noch längere Zeit bestehen, wenn es nicht sehr bald zur Verklebung und

Vernarbung kommt. Dies ist aber in einem infektiösen Gebiet, auch wenn die Infektion im Abklingen ist, nicht ohne weiteres anzunehmen. Maßgebend für das therapeutische Vorgehen ist jedoch die vitale Indikation und nicht die Sorge um die Erhaltung des Beines. Arrosionsblutungen im infektiösen Gebiet sprechen daher für Unterbindung der Arterie. Das Risiko einer Extremitätengangrän muß man auf sich nehmen, wenn das Leben gerettet werden kann.

Fälle von Unterbindung der A. iliaca ext. sind in der Literatur sehr wenige bekannt geworden, sodaß man nicht in der Lage ist, ein abschließendes Urteil über Folgeerscheinungen derartiger Unterbindungen abzugeben. Rizzo teilt einen Fall von Aneurysmabildung der Iliaca ext. mit. Nach Unterbindung Heilung unter völliger Erhaltung der Funktion des Beines. Siebner beobachtete eine Thrombose der Iliaca ext. rechts nach Appendektomie mit Embolie der Art. femoralis bei einem 50jährigen Patienten. Trotz Embolektomie Amputation des Beines nach 8 Tagen wegen trockenen Brandes. Wolf, den Wanke in seiner Arbeit anführt, berechnet in 46% der Fälle Nekrose des Beines nach Iliacaunterbindungen. Häufiger als bei der Iliaca ext. werden Fälle von Unterbindungen der Iliaca comm. beschrieben. Hennig beschreibt einen Fall von Aneurysma der linken Iliaca comm. Nach Unterbindung blieb das Bein gut ernährt. Einen gleichen Fall teilt Neuber mit, mit demselben guten Ergebnis. Anatomisch gesehen liegen die Verhältnisse bei Unterbindung der Iliaca comm. wesentlich günstiger als bei Ligatur der Iliaca ext., denn die Anastomosenbildung im Becken erlaubt eine Blutversorgung von der anderen Seite aus über die Teilungsstelle der Iliaca comm. unterhalb ihrer Unterbindung. Die Blutversorgung der kranken Seite nimmt also seinen Ausgang vom Anastomosennetz im Becken und verläuft über Iliaca interna zur Iliaca externa und von dort zur Femoralis und Poplitea. Halstedt sah daher nach Unterbindung der Art. iliaca comm. nur in 3,3%—6,6% der Fälle Gangrän der Extremität auftreten. Die Statistik von Kümmel aus dem Jahre 1884, der die Ergebnisse der Unterbindungen der Iliaca comm. in 55 Fällen zusammengestellt hat, ist für die heutige moderne Chirurgie nicht verwendbar, da diese Ergebnisse auf die Zeit vor Einführung der Asepsis entfielen. Sie waren auch niederschmetternd genug: Von den 55 Fällen starben 41 (= 74%).

Im Anschluß an die beiden aufgeführten Fälle seltener Komplikationen nach Blinddarm-Operation soll nun noch eine Gesamtübersicht der Erfolge sämtlicher seit 1928 im Städt. Krankenhause an Appendicitis Operierten gegeben werden. Es ist zwar schon unendlich viel über „Appendicitis" geschrieben worden und zahllos sind die Veröffentlichungen über Ergebnisse nach Blinddarm-Operationen, sodaß man auf diesem Gebiete wohl kaum noch viel Neues bringen kann. Gleichwohl dürfte es am Platze sein, auch die Statistik des Krankenhauses Singen

zur Kenntnis zu bringen, zumal diese Mortalitätsziffern der einzelnen Appendicitisformen meist erheblich unter den in anderen Zusammenstellungen angegebenen liegen. Ausführungen hierzu sollen nur auf das Nötigste beschränkt bleiben.

Von Oktober 1928 bis Oktober 1935 wurden 659 Fälle wegen Appendicitis operiert mit einer Gesamtmortalität von 1,8%. Dieses Prozentverhältnis unterscheidet sich nicht wesentlich von den von Krecke, Elfeldt, Schrödl. Stich usw. vorgelegten Zahlen, die zwischen 1,9 und 2,9% schwanken. Eine deutliche Differenz tritt erst in den Mortalitätsziffern der Gruppe Appendicitis perforativa zutage. Tabellarisch lassen sich die 659 Fälle folgendermaßen einordnen:

Tabelle I.

	operiert	gestorben	%
Appendicitis acuta	468	1	0.21
Appendicitis subacuta	57	0	0
Appendicitis perforativa	105	10	9.5
Fehldiagnosen	29	1	3.4
Gesamt	659	12	1.8

Die Tabelle umfaßt sämtliche operierten Fälle, eingeteilt in die verschiedenen Appendicitisformen. In der Frequenz steht die Appendicitis acuta an erster Stelle mit einer Mortalität von 0,21%. Dabei ist zu bemerken, daß in diese Gruppe alle jene Fälle miteingereiht wurden, die Verdacht einer Perforation aufkommen ließen, die aber nicht mit Sicherheit nachgewiesen werden konnten, also Fälle mit schwer gangränöser Veränderung des Wurmfortsatzes und trüb-serösem Exsudat. Der eine Todesfall ist jedoch nicht auf die Appendicitis zurückzuführen, denn es bestand gleichzeitig eine Miliartbc., die zu meningealen Erscheinungen führte und an deren Folgen der Exitus eintrat.

Stets wurde bei den direkt in die Behandlung des Krankenhauses gekommenen Kranken die Frühoperation durchgeführt, also innerhalb der ersten 48 Stunden. Bei der Entscheidung, ob Operation oder nicht, hielt man sich jedoch nicht an die starre Anwendung dieser neuerdings von Reschke vertretenen 48-Stundengrenze, die viel Staub in chirurgischen Kreisen aufgewirbelt hat, sondern nahm die Operation auch vor, wenn der Erkrankte zu einem späteren Zeitpunkt eingeliefert wurde. Außerdem dürfte die genaue Bestimmung der 48-Stundengrenze oft nicht mit verläßlicher Sicherheit festgestellt werden können. Zweifelsfälle zählen daher noch zur Frühoperation. In der Drainfrage wird keineswegs engherzig verfahren, sondern von der Drainage ausgiebig Gebrauch gemacht. In folgender Tabelle sind die akuten Fälle nach

Krankheitsterminen, die ausgeführten Drainagen in Prozentzahlen angegeben:

Tabelle II.

Appendicitis acuta:

	operiert	gestorben	%	Bauchdecken-drainage	Appendixbett-drainage
Innerhalb 48 Stunden	402	0	0	16.92 %	7.21 %
Innerhalb 72 Stunden	38	1	2.6	18.42 %	18.42 %
Innerhalb 96 Stunden	15	0	0	6.66 %	6.66 %
später als 96 Stunden	13	0	0	15.38 %	23.07 %
Gesamt	468	1	0.21	16.67 %	8.55 %

Die Frühoperation innerhalb 48 Stunden hat auch im Krankenhaus Singen eine Mortalität von 0%. In überwiegend großer Mehrzahl der Fälle (85,9%) wurde die Frühoperation ausgeführt.

Das Ergebnis (0% Mortalität) läßt daher für diesen heute allgemein geforderten günstigsten Zeitpunkt zur Vornahme der Operation eintreten. Der Todesfall in der Gruppe der Erkrankung bis zu 72 Stunden war — wie schon oben erwähnt — die Folge einer Miliartuberkulose. Bei allen übrigen Spätfällen trat kein tödlicher Ausgang ein. Die beiden letzten Rubriken der Tabelle II geben Auskunft über die angewendete Drainage. Drainiert wurde die Appendixloge bei hochgradig veränderten, gangränösen und kurz vor der Perforation stehenden Wurmfortsätzen, die schon reichlich trüb-seröses Exsudat zur Folge hatten, während man sich bei weniger intensiven Befunden auf eine Drainage der Bauchdecken beschränkte. Aus dem raschen Anwachsen der Appendixbett-Drainagen geht somit hervor, daß mit jedem weiteren Krankheitstage die gangränöse Form häufiger wird. Die Bauchdeckendrainage zeigt in den einzelnen Zeitabschnitten keine wesentlichen Differenzen.

Auffallend niedrig ist die Drainageziffer bei Appendektomien zwischen 72 und 96 Stunden.

In 16,67% der Fälle wurden die Bauchdecken und in 8,55% die Appendixloge drainiert, also insgesamt bei 25% sämtlicher wegen Appendicitis acuta operierten Fälle. Bei dieser weitherzigen Drainage wurde nie eine verzögerte Heilung beobachtet, man hatte vielmehr den Eindruck, daß durch sie das Auftreten etwaiger Komplikationen auf ein Minimum beschränkt wurde. An Komplikationen traten auf in den 350 Fällen ohne Drainage: 9 Pneumonien, 4 Bauchdeckenabscesse, je einmal Pleuritis exsudativa, lokale Peritonitis, paranephrit. Absceß, eitrige Bronchitis, Ikterus. In den 78 Fällen mit Drainage der Bauchdecken: 3 Bauchdeckenabscesse, 1 Pneumonie, 1 Thrombose im linken Bein. Bei der Drainage der Appendixloge in 40 Fällen: 1 Pneumonie,

1 Pneumokokkenperitonitis, 1 Pneumokokkenperitonitis mit Darmfistel und Randabscessen.

Harbin vertritt den Standpunkt, daß man die Appendektomie nicht als aseptische Operation ansehen solle, da eine Infektionsmöglichkeit bei jedem behandelten, devitalisierten Appendixstumpf bestünde. Aus diesem Grund tritt er auch für eine weitherzige Drainage ein. Er vergleicht die Ergebnisse zweier Kliniken von je 1000 Fällen. Die eine drainierte in 38% der Fälle und hatte eine Mortalität von 2,8%, die andere nur in 18% der Fälle mit einer Mortalität von 4,4%. Bei der perforierten Appendicitis wurde selbstverständlich die Drainage in jedem Falle durchgeführt.

Die Appendicitis subacuta und chronica umfaßt 57 Fälle mit einer Mortalität von 0% (Tabelle I). Hiervon wurden 28 Fälle im Intervall und 29 im Anfall operiert. In Übereinstimmung mit anderen Statistiken kann die Operation der an sich sehr seltenen chronischen Appendicitis als die gefahrloseste angesehen werden.

Die Ursache für die 29 Fehldiagnosen bildeten Lymphangitis und Lymphadenitis der Mesenterialdrüsen, Adnexerkrankungen der rechten Seite, Corpusluteum-Blutungen, stilgedrehte Appendices epiploicae und Tbc. der Mesenterialdrüsen. Diese Erkrankungen lösten so eindeutige Symptome aus, daß unter der Diagnose „Appendicitis" operiert wurde. Weitaus am häufigsten waren Lymphangitis der Mesenterialdrüsen, sowie Adnexerkrankungen vertreten, wie auch Pribam und Montandon schon beobachtet haben. Pribam spricht sogar von einer „lymphangitischen Form" der Appendicitis, hervorgerufen durch Schwellung und Entzündung der regionären Lymphdrüsen, die das Krankheitsbild einer akuten Appendicitis annehmen können. Das Primäre ist nach ihm eine Angina und nach Tonsillektomie beobachtete er oft eine schlagartige Besserung der Beschwerden. Auch bei den lymphangitischen Fällen des Krankenhauses Singen ergab die Anamnese in vielen Fällen eine vorher durchgemachte Grippe oder Mandelentzündung und bei der Operation fanden sich entzündlich veränderte, oft bis zur Mandelgröße geschwollene Mesenterialdrüsen. Jedoch konnte auch hier bei schwer erkrankten Wurmfortsätzen eine vorherige katarrhalische Halsentzündung festgestellt, sowie der von Pribam für die Differentialdiagnose angegebene Nabelschmerz nachgewiesen werden. Aus diesem Grunde dürfte eine abwartende Haltung in der Vornahme der Operation wohl sehr riskant sein. Der eine Todesfall in dieser Gruppe trat nach Appendektomie einer lymphangitischen Form auf, als Folge von Bronchopneumonie und Herzschwäche.

Es folgt nun die Gruppe der destruktiven Appendicitis mit Perforation. Insgesamt wurden 105 Fälle operiert mit einer Mortalität von 9,5%. Diese verteilt sich auf die einzelnen Komplikationen wie folgt:

Tabelle III.
Appendicitis mit Perforation:

	operiert	gestorben	%	Mortalität (%) nach Tabelle Rieder
Appendicitis m/gedeckter Perforation	13	0	0	7.9 %
Appendicitis m/Abscessbildung . . .	34	0	0	7.0 %
Appendicitis m/lok. Peritonitis . . .	10	0	0	18.6 %
Appendicitis m/diff. Peritonitis . . .	48	10	20.8	25.5 %
Gesamt	105	10	9.5	14.4 %

Aus dieser Übersicht geht hervor, daß Todesfälle nur bei diffuser Peritonitis aufgetreten sind, während alle übrigen Komplikationen nach perforativer Appendicitis eine Mortalität von 0% aufweisen. Ein Blick auf die von Rieder und anderen angegebenen Mortalitätsziffern läßt einen eindrucksvollen Unterschied erkennen:

Tabelle IV.
Mortalität nach Appendicitis perforativa in Prozenten:

	Gedeckte Perforation	Abzesse	Lokale Peritonitis	Diffuse Peritonitis	Gesamt
Rieder	7.9	7.0	18.6	25.5	14.4
Boeminghaus	—	2.12	2.63	41.0	
Stich	—	5.1	—	30.4	
Engel	—	10.7	—	43.3	
Black	—	—	—	—	22.31
Elfeldt	—	—	—	32.0	12.6
Reschke	—	—	—	—	16.0
Krankenhaus Singen .	0	0	0	20.8	9.5

Die weitaus besten Erfolge hat demnach das Krankenhaus Singen zu verzeichnen. Noch deutlicher wird der Unterschied, wenn die diffuse Peritonitis gesondert betrachtet und sie nach Rieders Muster nach Tagen differenziert wird.

Tabelle V.
Diffuse Peritonitis nach Appendicitis perforativa:

Perforations-Termin	operiert	gestorben	%	Vergleich mit Rieder
Innerhalb 48 Stunden	13	1	7.6	23.5
Innerhalb 72 Stunden	13	4	30.7	26.0
Innerhalb 96 Stunden	10	2	20.0	40.0
später als 96 Stunden	12	3	25.5	57.0
Gesamt	48	10	20.8	25.5

Bei dem Perforationstermin zwischen 48 und 72 Stunden hat Rieder eine etwas niedrigere Mortalitätsziffer, die aber in allen anderen Perforationszeiten die aus dem Städt. Krankenhaus Singen angegebenen ganz bedeutend übersteigt.

Die guten Erfolge werden auf weitherzige Drainage sowie auf die Verabreichung großer Dosen Peritonitis-Serum — Behring — zurückgeführt. Auf Grund der Arbeiten von Gundel, Süßbrich, Dick, Stöger, Riemann u. a., die nach Anwendung des Peritonitis-Serums (Behring) eine Verminderung der Mortalitätziffern im Vergleich zur Vorserumperiode festgestellt haben, wird seit 2 Jahren die Serumbehandlung bei Peritonitis mit folgendem Ergebnis durchgeführt:

Mortalität bei diffuser Peritonitis nach Appendicitis perforativa ohne Serumbehandlung 22,2%, mit Serumgaben 16,6%. Die Aussichten auf Heilung können also bei Verabreichung des Serums wohl als günstiger angesehen werden. Im allgemeinen wird unmittelbar nach der Operation durch das Drain 20 ccm intraabdominell sowie weitere 20 ccm intramuskulär gegeben. Am nächsten Tage entsprechend dem Allgemeinzustand nochmals 20 ccm intramuskulär. In schweren Fällen wird die Dosis auch bis zu 80 und 100 ccm innerhalb zweier Tage gesteigert. Als Prophylaxe gegen Serum-Exanthem wird am 7., 8. und 9. Tag je eine Calciuminjektion verabreicht. Es ist bisher noch keine Serumkrankheit aufgetreten. Auffallend ist stets die günstige Beeinflussung des toxischen Bildes der mit Serum behandelten Kranken.

Erwähnt sei noch, daß in 4 Fällen lediglich eine Drainage vorgenommen wurde ohne Appendektomie und zwar in einem desolaten Fall diffuser Peritonitis in Lokalanaesthesie, wodurch jedoch der ungünstige Verlauf nicht beeinflußt wurde, und in 3 Fällen von Absceßbildung. Letztere sind geheilt. Nicht operativ, sondern abwartend wurden 3 Kranke behandelt, welche 12 bis 15 Tage nach den ersten Erscheinungen einer Appendicitis eingeliefert wurden und einen im Rückgang begriffenen Prozeß, der nicht wandständig war, hatten. Sämtliche klinischen Erscheinungen sprachen dafür, daß schon vor der Aufnahme der Krankheitsprozeß sich im Rückgang befand und die Beobachtung ergab, daß sich bei dieser nur in Ausnahmefall erlaubten conservativen Behandlung die entzündlichen Veränderungen zurückbildeten.

Literatur-Verzeichnis:

Bruns Beiträge zur klinischen Chirurgie: Dick (1931, Band 154).

Fortschritte der Therapie: Gundel-Süßbrich (1933, Nr. 9).

Medizinische Welt: Boeminghaus (1930, Nr. 20).

Münchner Med. Wochenschrift: Krecke (1932, Seite 89), Pribam (1935, Nr. 24), Riemann (1933, Nr. 48), Schrödl (1934, Seite 1929).

Wiener Klinische Welt: Reichl (1932, Nr. 42).

Wiener Medizinische Welt: Stöger (1932, Nr. 40).

Zentralblatt für Chirurgie: Brutt (1924, Seite 1087 Ref.), Elfeldt (1935, Nr. 25), Engel (1925, Seite 322), Frisch (1928, Seite 141), Harbin (1935, Seite 1321 Ref.), Henning (1933, Seite 719), Neuber (1923, Seite 865), Oehlecker (1935, Nr. 25), Ortmann (1931, Seite 2799), Reschke (1935, Nr. 25), Rieder (1935, Nr. 19), Rizzo (1925, Seite 92), Stich (1935, Nr. 25, Vorschütz (1935, Nr. 25), Wanke (1931, Seite 955).

Zentralorgan für die gesamte Chirurgie: Black (Band 58, Seite 651, Ref.), Essipow (Band 56, Seite 38, Ref.), Ferey (Band 57, Seite 345, Ref.), Issakovic (Band 43, Seite 654), Montandon (Band 56, Seite 102, Ref.), Siebner (Band 58, Seite 703), Spitzer (Band 58, Ref.).

Lebenslauf.

Ich wurde am 17. Oktober 1908 in Konstanz als Sohn des Verlagsbuchhändlers Richard Walther und seiner Ehefrau Emma, geb. Weitenauer, geboren. Daselbst besuchte ich die Volksschule und das humanistische Gymnasium und legte im Jahre 1928 die Reifeprüfung ab. Darnach ließ ich mich an der Universität zu München immatrikulieren und wandte mich dem Studium der Medizin zu. Mit Ausnahme eines klinischen Semesters an der Friedrich-Wilhelms-Universität zu Berlin studierte ich sämtliche Semester an der Universität zu München. Nach bestandener ärztlicher Staatsprüfung in München im Januar 1934 war ich vom 1. Februar bis 15. September 1934 am Städt. Krankenhaus in Konstanz und vom 15. September 1934 bis 5. Februar 1935 am Städt. Krankenhaus in Singen (Hohentwiel) als Medizinalpraktikant tätig. Seit 1. März 1935 bin ich als Assistenzarzt im Städt. Krankenhaus Singen (Hohentwiel) angestellt.